

Dr. med. Karl-Heinz Braun-von Gladiß

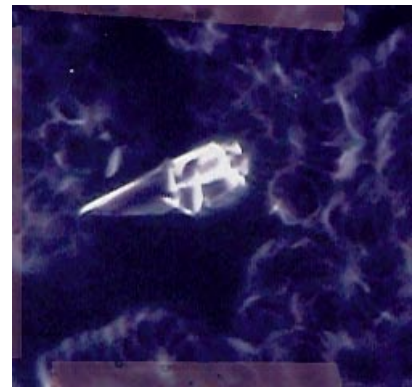
Dunkelfeld-Repräsentanz einer dentalen Störfeldsituation

Dies ist die Aufnahme einer Blutprobe im Dunkelfeld in 1200-facher Vergrößerung.

Es handelt sich um eine 45-jährige Mamma-Carcinom-Patientin mit einem lokalen Narbenrezidiv der linken Mamma. Die Patientin litt seit 2 1/2 Jahren unter therapieresistenten linksseitigen Bauchschmerzen, welche vielfältige, zum Glück frustan verlaufende Ausschlußuntersuchungen einer über das Lokalrezidiv hinausgehender abdomineller Metastasierung erforderlich gemacht hatten.

Man sieht einen Symplasten (Eiweißkonglomeration), der die Form eines einwurzeligen Zahns aufweist.

Im Röntgenbild des Gebisses fand sich aber zunächst nichts auffälliges, insbesondere keine Wurzelfüllung.



Wegen Dys- und Hyperästhesien in der Umgebung des 6. Zahn links oben (26) injizierte ich in die Umschlagsfalte dieses Zahnes Procain, worauf ein Sekundenphänomen (nach Huneke) eintrat: Unmittelbar post injectionem war der Bauchschmerz verschwunden und blieb es für mehrere Tage (was ungewöhnlich ist, denn Sekundenphänomene im Zahnbereich pflegen sonst bei fortbestehendem Störfeld nach acht Stunden abzuklingen).

EMPIRISCHE ZUSAMMENHANG

Organ	Meridian	Meridian	Meridian	Meridian	Meridian
Hand rechts, Fuß links	Hand links, Fuß rechts	Hand rechts, Fuß links	Hand links, Fuß rechts	Hand rechts, Fuß links	Hand links, Fuß rechts
2, 3, 4, 5, 6, 7, 8, 9, 10, 11, 12	1, 2, 3, 4, 5, 6, 7, 8, 9, 10, 11, 12	1, 2, 3, 4, 5, 6, 7, 8, 9, 10, 11, 12	1, 2, 3, 4, 5, 6, 7, 8, 9, 10, 11, 12	1, 2, 3, 4, 5, 6, 7, 8, 9, 10, 11, 12	1, 2, 3, 4, 5, 6, 7, 8, 9, 10, 11, 12
19	18	17	16	15	14
48	47	46	45	44	

Die Vitalitätsprobe demonstrierte dann einen devitalen 26¹. Dieser wurde extrahiert und korrekt neuraltherapeutisch nachbehandelt. Seither (1/2 Jahr) ist die Bauchschmerzsymptomatik verschwunden.

Bei der genaueren Analyse des OPT fiel dann zusätzlich eine Restostitis in Regio 45 auf. Der dortige einwurzelige Zahn war früher extrahiert worden. Offenbar war die Information über die störende Region – einwurzeliger Brustdrüsen-Steuerungszahn² - sowohl im Schmerzcharakter³ als auch in der In-Form-ation⁴ im Informationsfeld des Organismus gespeichert und über die Formation der Symplasten-Eiweiße in der Dunkelfeld-Untersuchung zu ent-decken.

Organ	Meridian	Meridian	Meridian	Meridian	Meridian
Hand rechts, Fuß links	Hand links, Fuß rechts	Hand rechts, Fuß links	Hand links, Fuß rechts	Hand rechts, Fuß links	Hand links, Fuß rechts
2, 3, 4, 5, 6, 7, 8, 9, 10, 11, 12	1, 2, 3, 4, 5, 6, 7, 8, 9, 10, 11, 12	1, 2, 3, 4, 5, 6, 7, 8, 9, 10, 11, 12	1, 2, 3, 4, 5, 6, 7, 8, 9, 10, 11, 12	1, 2, 3, 4, 5, 6, 7, 8, 9, 10, 11, 12	1, 2, 3, 4, 5, 6, 7, 8, 9, 10, 11, 12
24	25	26	27	28	29
34	35	36	37	38	39

¹ Zahn 26 – Somatotopie des durch die Brustdrüse ziehenden Magenmeridians im Oberkiefer links

² Zahn 45 – Somatotopie des durch die Brustdrüse ziehenden Magenmeridians im Unterkiefer rechts

³ der Schmerz war im Bereich des Akupunkturpunktes Magenmeridianpunktes 25 lokalisiert

⁴ Das Wort Information weist nicht umsonst darauf hin, daß sich zunächst substanzlose Energie und Symbolik später in einer Form verdinglicht – „aus Wort sind alle Dinge gemacht“, heißt es) bilden sich oft in den ihnen entsprechenden Formen im Blut ab.